

# Infecciones odontogénicas. Complicaciones. Manifestaciones sistémicas

Yolanda Jiménez <sup>(1)</sup>, José Vicente Bagán <sup>(2)</sup>, Judith Murillo <sup>(3)</sup>, Rafael Poveda <sup>(3)</sup>

(1) Profesora Asociada de Medicina Bucal. Facultad de Medicina y Odontología de la Universidad de Valencia

(2) Catedrático de Estomatología. Facultad de Medicina y Odontología. Universidad de Valencia. Jefe de Servicio de Estomatología del Hospital General Universitario de Valencia

(3) Médico Adjunto del Servicio de Estomatología Hospital General Universitario de Valencia

## Correspondencia:

Dra. Yolanda Jiménez Soriano  
Facultad de Medicina y Odontología  
Universidad de Valencia  
Gasco Oliag nº1  
46010 Valencia  
96 3943839 (clínica)  
E-mail: quin@ctv.es

Jiménez Y, Bagán JV, Murillo J, Poveda R. Infecciones odontogénicas. Complicaciones. Manifestaciones sistémicas. Med Oral Patol Oral Cir Bucal 2004;9 Suppl:S139-47.

© Medicina Oral S. L. C.I.F. B 96689336 - ISSN 1137 - 2834

## Indexed in:

-Index Medicus / MEDLINE / PubMed  
-EMBASE, Excerpta Medica  
-Índice Médico Español  
-IBECs

## RESUMEN

La infección odontogénica es aquella que tiene su origen en el propio diente o en los tejidos que lo rodean íntimamente, progresa a lo largo del periodonto hasta el ápice, afectando al hueso periapical y desde esta zona se disemina a través del hueso y del periostio hacia estructuras vecinas o más lejanas.

Su importancia radica en que puede ser el origen de infecciones que comprometan estructuras más alejadas (propagación por continuidad y a distancia) como infecciones intracraneales, retrofaríngeas, pleuropulmonares, diseminaciones hematógenas que ocasionen problemas reumatológicos, depósito sobre válvulas cardíacas (endocarditis), etc. (1).

Los condicionantes o factores que influyen en la propagación de la infección dependen del balance entre las condiciones del paciente y el microorganismo.

Entre los condicionantes microbiológicos está la virulencia de los gérmenes, que depende de las cualidades y de la cantidad del mismo, que favorece la invasión y los efectos nocivos sobre el huésped.

Entre los condicionantes del paciente existen unos factores sistémicos que determinan la resistencia del huésped, la cual puede estar alterada en situaciones como en el síndrome de inmunodeficiencia o en diabetes descompensadas, y unos factores locales que condicionan la propagación de la infección (1,2).

**Palabras Clave:** Angina de Ludwig, mediastinitis, fascitis necrotizante cervicofacial, abscesos cerebrales por tromboflebitis del seno cavernoso, trombosis del seno cavernoso, meningitis metastásica.

## COMPLICACIONES GRAVES CON MANIFESTACIONES SISTEMICAS

Las infecciones odontogénicas y, sobre todo, sus complicaciones pueden producir manifestaciones a nivel sistémico, afectar gravemente al estado general y comprometer la vida del paciente. Las formas graves de la infección odontogénica pueden produ-

cirse tanto por propagación por continuidad, como es el caso de la angina de Ludwig, la fascitis necrotizante cervicofacial y la mediastinitis de origen odontogénico, como por la propagación a distancia por vía hematógena o linfática, como son las complicaciones venosas y neurológicas (2).

## PROPAGACION POR CONTINUIDAD

### La angina de Ludwig

Es una celulitis difusa grave con un comienzo agudo y una rápida extensión, que afecta a los espacios submaxilar, sublingual y submentoniano, de manera bilateral, produciendo una tumefacción leñosa (1-3).

Suele ser de origen dentario, tras una infección del segundo y tercer molar inferior (70-80%); las raíces de estos dientes se extienden a menudo debajo de la cresta del músculo milohioideo produciendo una infección periapical que llega al espacio submaxilar y de aquí al espacio submental y sublingual bilateralmente (4).

También se han descrito otras causas como infecciones de origen faríngeo o amigdalario, infecciones por cuerpo extraño o infecciones secundarias a un carcinoma de células escamosas, localizado en la base de lengua y en el suelo de boca (5).

Se ha asociado también con la presencia de enfermedades sistémicas como glomerulonefritis crónicas, lupus eritematoso sistémico, anemia aplásica, neutropenia, inmunodeficiencias (VIH+, SIDA), diabetes mellitus y estados de hipersensibilidad (5,6).

Kurien *et al* (7) realizaron un estudio comparativo entre las causas de la angina de Ludwig en niños y en adultos, observando que en el 52% de los adultos se debía a una causa dental y en el 39% detectaron la presencia de enfermedades sistémicas predisponentes; sin embargo, en los niños no hallaron enfermedades predisponentes ni caries. Probablemente, esta asociación entre la caries dental y la celulitis hace que ésta sea más agresiva y más rápida en su propagación (7).

Har-El *et al* (6) realizaron un estudio de 110 abscesos profundos en el cuello, incluyendo 15 pacientes (13,6%) con angina de Ludwig. Estos autores detectaron una menor frecuencia en la aparición de estos abscesos que hace 40 años, lo que se debe a los antibióticos y a las mejoras en la salud dental. Observaron un cambio en las causas que los producen; habían disminuido las infecciones faringoamigdalares y aumentado las infecciones dentales. En ambientes socioeconómicos bajos, la inyección de drogas intravenosas y los traumatismos son factores predisponentes (6).

Como agentes causantes se han descrito el estreptococo beta-hemolítico, asociado a gérmenes anaerobios como *Peptostreptococcus* y *Bacteroides* pigmentados. También pueden aislarse *Escherichia coli* (EC) y *Borrelia vincentii* (1). En los abscesos profundos de cuello estudiados por Har-El *et al* (6), se observó una variación en la flora aislada, debida a un cambio en el origen de las infecciones dentarias causadas por *Streptococcus viridans* (40,9%), seguido por *Staphylococcus aureus* (27,3%) y *Staphylococcus epidermis* (22,7%); junto con los anaerobios, los más comunes son los *Bacteroides*. Sin embargo, se observó un descenso en la incidencia del *estreptococo beta-hemolítico* (6,8%) y de los gramnegativos aerobios (6%) como *Proteus*, *Pseudomonas* y *Escherichia coli*.

La acción de los gérmenes da lugar a una importante necrosis muscular, sin observarse ninguna tendencia a la supuración y que, cuando aparece, lo hace tardíamente; además, este fenómeno se produce de forma rápida y sin respetar ninguna barrera anatómica (3,4).

La afectación del estado general es patente, pero las molestias a nivel local son relativamente poco importantes. Existe una tumefacción suprahioides bilateral, de consistencia acartonada, dura, no fluctuante y dolorosa al tacto. La boca está entreabierta y la lengua en contacto con el paladar, con marcado edema del suelo de la boca.

Existe dificultad en la deglución y en la respiración, dominando el cuadro clínico, provocado por la propia celulitis ayudada por el entorpecimiento de la posición lingual (3).

Es una infección potencialmente grave, ya que puede conducir a un estado de septicemia, ocasionar la obstrucción de las vías aéreas superiores y un edema de la epiglotis.

Por otro lado, puede difundirse a los espacios parafaríngeos y, desde ellos, llegar al mediastino, produciendo un empiema torácico (4-7). Se han citado como posibles complicaciones la neumonía por aspiración, meningitis y erosión vascular (4).

El diagnóstico es clínico, aunque el TAC puede ayudar a determinar la extensión de la infección, especialmente cuando existe la formación de un absceso (6).

El tratamiento ha de ser enérgico y precoz con la administración de antibióticos, el desbridamiento profiláctico de los espacios afectados, sin esperar a que se produzca fluctuación y el control de las vías aéreas, requiriendo en muchos casos la realización de una traqueotomía.

Los antibióticos recomendados previos a obtener el resultado del cultivo y del antibiograma han sido la penicilina G intravenosa, clindamicina o metronidazol. Algunos estudios asocian también gentamicina (4-8).

La mortalidad varía según las distintas series estudiadas, ci-

frándola desde un 4 a un 60%, siendo la causa más frecuente la obstrucción aguda de las vías aéreas. Hay autores que piensan que estas diferencias son debidas a un diagnóstico tardío de la angina de Ludwig, no diferenciándola del absceso submandibular ni del absceso submental (6,8).

#### Mediastinitis

Otra complicación de las infecciones odontogénicas es su extensión hacia los espacios faciales cervicales. Estas infecciones son infrecuentes pero cuando ocurren ponen en peligro la vida del paciente por una obstrucción de las vías respiratorias o una mediastinitis. Los principales espacios implicados son el espacio faríngeo lateral (o parafaríngeo) y el espacio retrofaríngeo (o retrovisceral a partir de la C<sub>6</sub>).

En el cuello, la dirección de los músculos y de las aponeurosis es vertical, formando un espacio que une la parte posterior de la boca con el mediastino, a modo de chimenea, por donde pasa el paquete vasculonervioso que contiene la arteria carótida, el nervio vago y la vena yugular interna, cubierto de una fascia perivascular. Cuando aparece una infección en esta zona puede producirse una mediastinitis (9) denominada también mediastinitis descendente necrotizante (10). Es una complicación poco frecuente y grave.

Esta rápida extensión de la celulitis generalmente se debe tanto a bacterias aerobias como anaerobias, actuando conjuntamente en un sinergismo, aislándose *Streptococcus* y *Stafilococcus* aerobios y *Streptococcus* anaerobios actuando junto a *Bacteroides* (1,10-13).

#### Clínica

Los signos clínicos clásicos de estos abscesos, en los espacios parafaríngeo y retrofaríngeo, incluyen disfagia, disnea, rigidez de la nuca y regurgitación esofágica. Aparece una tumefacción en la parte lateral del cuello bajo el músculo esternocleidomastoideo, dolorosa a la palpación, y que, funcionalmente, da lugar a tortícolis.

La radiografía lateral del cuello muestra un desplazamiento de la pared posterior de la faringe, junto con la presencia de gas libre. Cuando la infección alcanza el mediastino el paciente presenta dolor retroesternal, disnea severa y tos no productiva. También puede presentar edema y crepitación en el tórax superior. El estado general está claramente alterado: fiebre alta con escalofríos y postración extrema (1,10-13).

La radiografía anteroposterior del tórax muestra el ensanchamiento del espacio mediastínico y la existencia de aire a este nivel.

Esta infección puede progresar con graves complicaciones como septicemia, formación de abscesos, derrame pleural, empiema, compresión de los vasos de esta zona, pericarditis y muerte.

#### Tratamiento

En estos pacientes es necesaria la administración de antibióticos por vía endovenosa a dosis máxima y unas medidas de soporte que sólo pueden darse en la Unidad de Cuidados Intensivos. La asociación de penicilina G y el metronidazol o cloranfenicol frente a los anaerobios (11) es a menudo considerada como terapia de choque; cuando existe asociación de gramnegativos se añade la gentamicina o tobramicina (10,11).

La intervención quirúrgica con la intención de asegurar el dre-

naje de este espacio tiene pocas posibilidades de éxito. Se ha recomendado el abordaje transcervical, haciendo una incisión amplia en la zona del borde anterior del músculo esternocleidomastoideo y llegando hasta el mediastino mediante una disección digital a través del espacio pretraqueal, lo que disminuye el riesgo de lesionar las estructuras vasculares. Después de irrigar ampliamente los espacios afectados, se colocan drenajes aspirativos continuos. En el postoperatorio, el paciente debe colocarse en posición de Trendelenburg para facilitar el drenaje del mediastino (10-13).

La mortalidad de esta mediastinitis es alta, cifrándose en un 42,8% de los pacientes, debido muchas veces a la dificultad de realizar un diagnóstico precoz ya que la disfagia, la disnea, la induración cervical y la crepitación son signos tardíos (10-13).

#### *Fascitis necrotizante cervicofacial*

La fascitis necrotizante de cabeza y cuello es una infección de tejidos blandos, polimicrobiana, poco frecuente y de propagación rápida.

Se caracteriza por grandes necrosis y formación de gas, situado en la zona del tejido celular subcutáneo y en la fascia superficial. Con la progresión de la enfermedad aparece una afectación de los músculos y de la piel, dando lugar a una mionecrosis y a manchas en la zona que vienen dadas por la trombosis de los vasos alimentarios que pasan a través de las fascias infectadas.

Si no recibe tratamiento quirúrgico, la fascitis necrotizante lleva a la toxicidad general, con el fracaso multisistémico de órganos (14).

Es una enfermedad rara, pero potencialmente mortal, que puede ocurrir sobre todo a nivel de las extremidades y de la pared abdominal tras un trauma o cirugía y más raramente en cabeza y cuello. Los dentistas deben conocerla y detectarla, porque las infecciones dentales son la causa más común de la afectación de cabeza y cuello aunque también puede ser debida a infecciones faríngeas. Umeda *et al* (14) presentaron 9 casos e hicieron una revisión de la literatura inglesa recogiendo 125 casos de causa odontogénica, citando como el origen más frecuente una infección periapical de los molares mandibulares.

Estados de inmunosupresión, de enfermedad vascular periférica y de diabetes *mellitus* han sido descritos como factores predisponentes, aunque también ha sido descrita en pacientes sanos (15,16).

Microorganismos aerobios especialmente estreptococos beta-hemolíticos del grupo A y *Staphylococcus*, fueron considerados inicialmente los causantes de la fascitis necrotizante. Posteriormente se demostró un importante papel de los anaerobios estrictos, representando una infección mixta o sinérgica, aislándose microorganismos del género *Bacteroides*, *Proteus*, formas-coli y *Peptostreptococcus*. También se han aislado *Enterobacter* y *Pseudomonas* (14-16).

La naturaleza fulminante del proceso necrótico es el resultado de una simbiosis entre ambos tipos de bacterias, con una alteración del potencial de óxido-reducción y un microambiente que facilita el crecimiento de bacterias anaerobias. Las enzimas bacterianas y constituyentes de la pared celular bacteriana juegan un importante papel en la destrucción tisular local, extensión de la infección y en la toxicidad sistémica (14-19).

Las características clínicas iniciales son inespecíficas, manifestándose como una infección dental con afectación de tejidos blandos, que progresa hacia la gangrena del tejido celular subcutáneo y hacia la aponeurosis muscular, produciéndose una extensión de la tumefacción.

El dolor puede ser intenso inicialmente, mientras que en su evolución pueden manifestarse con parestesias o anestesia en la zona por la afectación nerviosa. En el curso de la enfermedad, la piel se afecta, volviéndose morada u oscura con bordes mal definidos, observándose la formación de ampollas y un exudado fétido y purulento.

La necrosis cutánea se hace evidente alrededor del cuarto o quinto día (17). Con el tiempo, el tejido necrótico empieza a separarse con supuración (hacia el octavo día). Si el proceso necrotizante continúa extendiéndose, involucra a los tejidos adyacentes, apareciendo complicaciones locales o sistémicas como afectación de los órganos cervicales, neumonía, absceso pulmonar, erosión vascular, trombosis venosas y neuropatías craneales (17).

Existe una afectación del estado general con fiebre, crepitación y manifestaciones sistémicas de la sepsis.

La tomografía axial computadorizada y la resonancia magnética son las pruebas de imagen más útiles para el diagnóstico precoz de la enfermedad, detectando gas en los tejidos blandos y en los espacios profundos del cuello (14,18).

#### Tratamiento

En estos pacientes, el rápido reconocimiento de la enfermedad es importante y difícil por la inespecificidad de la clínica, pudiéndose confundir con una celulitis de origen dental, una erisipela y con una necrosis gangrenosa por *clostridium*.

El tratamiento está basado en la antibioterapia, la terapia dental requerida y el drenaje quirúrgico. Inicialmente, los antibióticos de amplio espectro por vía parenteral estarán dirigidos contra los microorganismos causantes de las infecciones odontogénicas, y pueden ser posteriormente modificados tras el cultivo y el antibiograma.

Rapaport propone la administración intravenosa de penicilina a altas dosis (clindamicina o cloranfenicol y gentamicina) (15).

El tratamiento quirúrgico inmediato es necesario, con incisiones y drenajes junto con un amplio desbridamiento de las fascias, del tejido subcutáneo, de los músculos y de la piel necrosada, necesitando en la mayoría de las ocasiones someter al paciente a anestesia general. El mantenimiento de la vía aérea es importante debido al edema y a la necrosis que se produce, siendo en ellos difícil la intubación y requiriendo en muchos casos una traqueotomía (14,18).

La tasa de mortalidad es elevada, cifrándose en el 40% (17). Entre los factores que influyeron en la tasa de mortalidad, Umeda *et al* (14) destacaron la presencia de enfermedades asociadas que comprometen la salud del paciente, con una mayor correlación para la diabetes y el abuso del alcohol.

Otros factores asociados son el tiempo transcurrido entre el ingreso y el tratamiento quirúrgico, teniendo una menor mortalidad aquellos pacientes que fueron intervenidos en las primeras 24 horas, y la presencia de una mediastinitis como complicación. No observaron la influencia en el pronóstico de otros factores clínicos como la edad, el sexo, la anestesia, el manejo de la vía

aérea y el número de desbridamientos realizados. Para otros autores (14), los factores más determinantes son la presencia de *shock* y una enfermedad maligna subyacente.

## PROPAGACION A DISTANCIA

La propagación a distancia puede realizarse por vía hematógena, básicamente por la vena yugular interna siguiendo la dirección del flujo sanguíneo, pudiéndose producir una colonización cardíaca, ocasionando una endocarditis bacteriana, aunque la siembra puede producirse prácticamente en todos los órganos de la economía.

También puede seguir una propagación retrógrada hacia los senos cavernosos del cráneo, estableciéndose una tromboflebitis en algún punto del sistema venoso facial, se forma un trombo séptico con un gran número de gérmenes, que pueden ser vehiculizados a distancia, constituyendo las temidas complicaciones neurológicas, como pueden ser la trombosis del seno cavernoso, los abscesos encefálicos y la meningitis (1,2).

### *Trombosis del seno cavernoso*

Cuando se produce una tromboflebitis en algún punto del sistema venoso facial, puede propagarse de manera retrógrada hacia el seno cavernoso, produciendo una trombosis.

Se piensa que un 7% de las trombosis del seno cavernoso son de origen dentario. La trombosis del seno lateral no es tan común, aunque también puede ocurrir. La infección inicialmente afecta solamente a un lado, pero puede hacerse bilateral a través del seno circular (1,2).

El síntoma inicial es un dolor ocular, sensibilidad del globo ocular a la presión y signos de toxiinfección grave (como fiebre alta, escalofríos, taquicardia y sudoración). Con posterioridad, la obstrucción venosa produce un edema palpebral, ptosis, lagrimeo, quemosis y hemorragias retinianas. Cuando el proceso avanza, existe también participación de los pares craneales con oftalmoplejía, ptosis palpebral, disminución o ausencia del reflejo corneal y midriasis por afectación de los pares craneales III, IV, de la rama oftálmica del V, VI y del plexo simpático carotídeo (1,2). Los organismos identificados como causantes han sido *Streptococcus*, *Staphylococcus* y bacterias gramnegativas.

### *Absceso cerebral*

El absceso cerebral puede ser la consecuencia de una tromboflebitis del seno cavernoso, pero también puede deberse a una metástasis séptica. Los abscesos cerebrales se han relacionado con manipulaciones orales como extracciones, operatoria dental y periodontal, inyección de anestésicos locales o profilaxis dental, sugiriendo que el mecanismo responsable de la producción de la septicemia no es tan crítico como la respuesta del huésped (20). Se ha observado un aumento en la incidencia de abscesos cerebrales en pacientes con compromiso inmunológico, tanto en pacientes trasplantados como en pacientes con SIDA.

Los abscesos cerebrales son raros, con una prevalencia de 1 por 100.000 habitantes y una mortalidad del 0 al 24%.

Son áreas localizadas de supuración en el interior del parénquima cerebral, localizándose más frecuentemente en el lóbulo temporal, seguido del *cerebellum*. Pueden ocurrir tras un trauma

craneal, tras cirugía o pueden ser secundarios a un foco séptico de cualquier localización que se extiende por continuidad o por vía hemática, como es el caso de las infecciones odontogénicas (20) (Figuras 1-4).

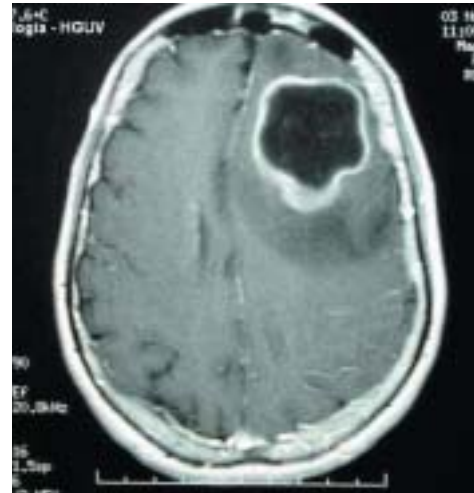


Fig. 1. TAC cerebral corte coronal: absceso cerebral.  
Brain CT scan, coronal slice: cerebral abscess.

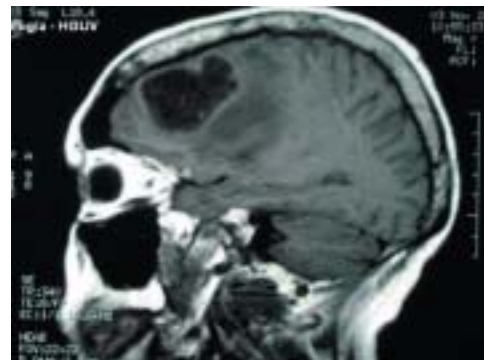

Fig. 2. TAC cerebral corte sagital: absceso cerebral.  
Brain CT scan, sagittal slice: cerebral abscess.

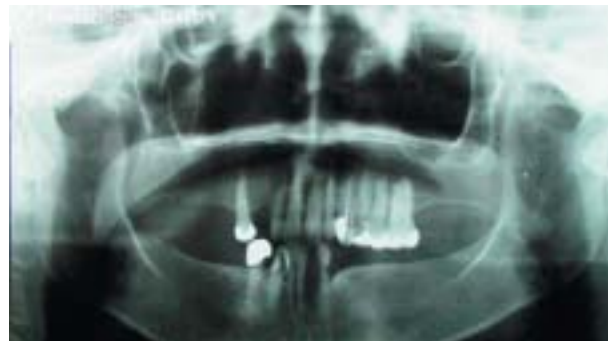
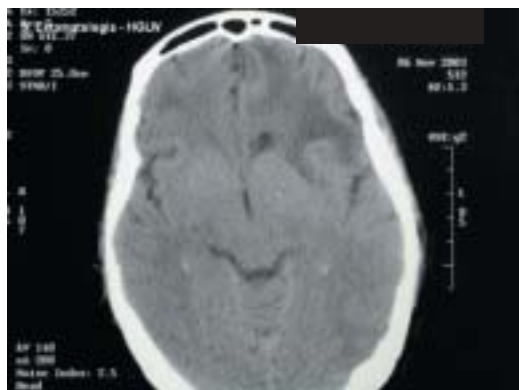
Fig. 3. Ortopantomografía. Proceso infeccioso periapical del 23.  
Orthopantomography. Periapical infection of the 23.



**Fig. 4.** TAC cerebral corte coronal: caso anterior tras el tratamiento con antibioterapia, drenaje del absceso y extracción del 23.

*Brain CT scan, coronal slice: previous case following antibiotic treatment, abscess drainage and extraction of the 23.*

Los agentes que se han aislado dependen de la fuente de infección, cuando la causa es dental, se han aislado *Streptococcus viridans*, *Bacteroides*, *Actinobacillus actinomycetemcomitans* (1,2).

#### Clínica

La clínica dependerá de la localización del foco infeccioso en el encéfalo, pero la sintomatología común deriva de una hipertensión endocraneal, con cefalea intensa, náuseas y vómitos en escopetazo.

Se produce irritación cerebral con convulsiones, afasia, crisis parestésicas, cambios de carácter y de conducta cuando se afecta el lóbulo frontal. También puede haber desorientación temporoespacial etc.

El diagnóstico se verifica con la TAC, con la comprobación de un éstasis papilar gracias a la oftalmoscopia.

#### Tratamiento

El tratamiento requiere de antibióticos y antiinflamatorios y de drenaje quirúrgico (2) (Figuras 1-4).

#### Meningitis

La meningitis es la complicación neurológica más común, aun siendo rara. Puede estar originada por una siembra metastásica o bien por una tromboflebitis cercana.

Clínicamente, se manifiesta con una cefalea intensa, confusión mental, irritabilidad o estupor, fiebre alta con escalofríos, vómitos y rigidez de nuca (signo de Brudzinski +). El diagnóstico se basa en el análisis del líquido cefalorraquídeo, obteniendo por punción lumbar un líquido opalescente, turbio o purulento. Examinando este líquido, se observa la presencia de leucocitos polimorfonucleares, un aumento de las proteínas y un descenso de la glucosa. El cultivo adecuado determinará el germen responsable (1,2).

Estas complicaciones neurológicas son de tratamiento hospitalario y pronóstico sombrío. Algunos autores recomiendan iniciar la terapia con cloranfenicol 4 g/día IV por su amplio espectro, en asociación con penicilina G a dosis de 24 millones de unidades/día i.v., mientras el microorganismo es identificado y se determina la sensibilidad del mismo; también se recomienda el mantenimiento del equilibrio hidroelectrolítico, el control del edema cerebral y evitar el colapso y el *shock* (1,2).

## Odontogenic infections. Complications. Systemic manifestations

JIMÉNEZ Y, BAGÁN JV, MURILLO J, POVEDA R. ODONTOGENIC INFECTIONS. COMPLICATIONS. SYSTEMIC MANIFESTATIONS. MED ORAL PATOL ORAL CIR BUCAL 2004;9 SUPPL:S139-47.

### ABSTRACT

The term, "odontogenic infection" refers to an infection that originates in the tooth proper or in the tissues that closely surround it; said infection then progresses along the periodontia down to the apex, involving periapical bone and from this area, it then spreads through the bone and periosteum towards near-by or more distant structures.

The relevance of this type of infection lies in that it can cause infections that compromise more distant structures (via direct spread and distant spread), for example, intracranial, retropharyngeal and pulmonary pleural infections. Dissemination by means of the bloodstream can lead to rheumatic problems and deposits on the valves of the heart (endocarditis), etc. (1).

The conditions or factors that influence the spread of infection are dependent on the balance between patient-related conditions and microorganism-related conditions.

The virulence of the affecting germs is dependent upon their quality and quantity and is one of the microbiological conditions that influences the infection. It is this virulence that promotes infectious invasion and the deleterious effects the microbe will have on the host.

Patient-related conditions include certain systemic factors that determine host resistance, which may be impaired in situations such as immunodeficiency syndrome or in brittle diabetes, as well as local factors that will also exert their impact on the spread of the infection (1, 2).

**Keywords:** *Ludwig's angina, mediastinitis, necrotising fasciitis of the head and neck, brain abscesses due to cavernous sinus thrombophlebitis, thrombosis of the cavernous sinus, metastatic meningitis.*

### SEVERE COMPLICATIONS WITH SYSTEMIC MANIFESTATIONS

Odontogenic infections and, in particular, the complications that may derive from them, can have systemic manifestations, that may, in turn, have a serious effect on the patient's general health status to the point of becoming life-threatening.

The serious forms of odontogenic infection can result from both direct spread, as in the case of Ludwig's angina, necrotising fasciitis of the head and neck and mediastinitis of odontogenic origin, or by distant spread via the bloodstream or lymphatic system, as seen in venous and neurological complications (2).

### DIRECT SPREAD

#### *Ludwig's Angina*

Ludwig's angina is a form of severe diffuse cellulitis that presents an acute onset and spreads rapidly, bilaterally affecting the

submaxillary, sublingual and submental spaces and resulting in a woody-like swelling (1-3).

It is generally of dental origin, following infection of the second and third inferior molar (70-80%); the roots of these teeth often spread below the crest of the mylohyoid muscle, leading to periapical infection that reaches the submaxillary space and from here, bilaterally to the submental and sublingual spaces (4).

Other causes of infection have also been reported; for instance, pharyngeal infection or tonsillitis, infections due to foreign bodies or infections that are secondary to squamous cell carcinoma located at the base of the tongue and the floor of mouth (5).

It has also been associated with the presence of systemic diseases such as chronic glomerulonephritis, systemic lupus erythematosus, aplastic anaemia, neutropenia, immunodeficiency (HIV+, AIDS), *diabetes mellitus* and states of hypersensitivity (5, 6).

Kurien *et al* (7) conducted a comparative study of the causes of Ludwig's angina in children and adults. They observed that in 52% of the adult cases, it was of dental origin and in 39%, they detected the presence of predisposing systemic diseases; however, they did not find any predisposing illnesses or dental caries in the paediatric cohort. In all likelihood, this association between dental caries and cellulitis leads to more aggressive and faster-spreading forms of cellulitis (7).

Har-El *et al* (6) carried out a study of 110 abscesses located in the deep tissues of the neck, including 15 patients (13.6%) with Ludwig's angina. These authors detected a lower incidence rate for these abscesses than 40 years ago, thanks to our present-day antibiotics and improvements in dental health. They observed a change in the causes of the abscesses; pharyngeal infections and tonsillitis had gone down, whereas dental infections had gone up. In low socio-economic groups, intravenous drug use and trauma are predisposing factors (6).

Beta-haemolytic streptococcus, associated with anaerobic germs such as *Peptostreptococcus* and pigmented *Bacteroides* have been described as causative agents. It is also possible to isolate *Escherichia coli* (EC) and *Borrelia vincentii* (1). In the deep abscesses of the neck studied by Har-El *et al* (6), the flora that was isolated was seen to present a variation, due to changes in the origin of dental infections caused by *Streptococcus viridans* (40.9%), followed by *Staphylococcus aureus* (27.3%) and *Staphylococcus epidermis* (22.7%); along with anaerobic bacteria, the most common ones were of the *Bacteroides* genus. However, there was a decrease in the incidence of *beta-haemolytic streptococcus* (6.8%) and gram-negative aerobic microorganisms (6%) such as *Proteus*, *Pseudomonas* and *Escherichia coli*.

The germ activity in Ludwig's angina leads to significant muscular necrosis; suppuration is not observed and, when it does present, it does so late in the course of disease. Furthermore, this phenomenon appears very rapidly and does not respect any anatomic barrier (3, 4).

The patient's general health status is manifestly impaired, but the local discomfort he/ she experiences is not severe. Bilateral suprahyoid swelling is observed, with a hard, cardboard-like consistency; it is non-fluctuating and painful on palpation. The mouth hangs somewhat open and the tongue is in contact with the palate, with clear oedema of the floor of the mouth.

There is difficulty on swallowing and breathing, which are the

most salient presenting clinical features of the illness and is due to cellulitis aided by the awkwardness resulting from the position of the tongue (3).

It is a potentially serious infection, given that it can lead to septicaemia, obstruct the upper respiratory airways and provoke oedema of the epiglottis.

On the other hand, it can also spread to the parapharyngeal spaces and, from there, it can proceed to the mediastinum, producing thoracic empyema (4-7). Aspiration pneumonia, meningitis and vascular erosion have been cited as possible complications associated in this case (4).

Diagnosis is made on the basis of clinical findings, although CT studies can help to determine the extent of the infection, especially when there is abscess formation (6).

Treatment must be vigorous and initiated early with the administration of antibiotics and prophylactic debridement of the spaces involved, without waiting for fluctuation to appear; the airways must also be controlled, often requiring tracheotomy.

Intravenous penicillin G, clindamycin or metronidazole are the antibiotics recommended for use prior to obtaining culture and antibiogram results. Some authors also recommend the association of gentamycin (4-8).

Mortality rates in Ludwig's angina vary depending on the different patient series studied, with figures that range from 4 to 60%. The most common cause of mortality is acute obstruction of the airways. Some authors are of the opinion that these differences are due to a late diagnosis of the disease, due to the failure to distinguish it from a submandibular abscess or submental abscess (6, 8).

#### Mediastinitis

Another complication of odontogenic infections is that they can spread to the spaces located in the face and neck. These infections are uncommon, but when they do occur, they are life threatening due to airway obstruction or mediastinitis. The spaces that are mainly involved are the lateral pharyngeal space (or parapharyngeal space) and the retropharyngeal space (or retrovisceral space starting at the C<sub>6</sub>).

In the neck, the muscles and aponeurosis are oriented in the vertical plane, creating a space that joins the posterior part of the mouth with the mediastinum, in a chimney-like manner. This is where the vascular and nerve structures containing the carotid artery, vagus nerve and the internal jugular vein, covered by perivascular fascia pass through. When this area becomes infected, it can lead to mediastinitis (9), also known as descending necrotising mediastinitis (10). It is an uncommon and serious complication.

The rapid spread of cellulitis tends to be due both to aerobic, as well as anaerobic bacteria, working hand-in-hand in a synergistic fashion. Aerobic *Streptococcus* and *Staphylococcus* and anaerobic *Streptococcus* acting together with *Bacteroides* have been isolated (1, 10-13).

#### Clinical Manifestations

The clinical signs classically presented by these abscesses in the parapharyngeal and retropharyngeal spaces include dysphagia, dyspnoea, stiff neck and oesophageal regurgitation. Swelling appears on the side of the neck underneath the sternocleid-

mastoid muscle; it is painful on palpation and, on a functional level, causes stiff neck.

The lateral x-ray of the neck reveals displacement of the posterior wall of the pharynx, together with the presence of free gas. When the infection reaches the mediastinum, the patient experiences retrosternal pain, severe dyspnoea and non-productive cough. He/ she may also present oedema and crepitation in the upper thorax. The patient's general health status is clearly affected: high fever with chills and extreme prostration (1, 10-13).

The anteroposterior chest x-ray reveals the broadening of the mediastinal space and the presence of air at this level.

Mediastinitis can course with severe complications such as septicaemia, abscess formation, pleural effusion, empyema, compression of the local blood vessels, pericarditis and death.

#### Treatment

In these patients, intravenous administration of antibiotics at maximum doses and support measures that can only be given in the Intensive Care Units are mandatory. The association of penicillin G and metronidazole or chloramphenicol against the anaerobes (11) is often considered shock therapy; when there gram-negative microorganisms are also involved, gentamycin or tobramycin is added (10, 11).

Surgical intervention with the intention of guaranteeing drainage of the infected space is unlikely to succeed. A transcervical approach has been recommended, performing a wide incision in the area of the anterior edge of the sternocleidomastoid muscle and reaching all the way to the mediastinum by means of blunt, finger dissection through the pretracheal space. This procedure reduces the risk of injuring vascular structures. After abundant irrigation of the affected spaces, continuous suction drains are placed. During the postoperative period, the patient must be placed in the Trendelenburg position to facilitate drainage of the mediastinum (10-13).

The mortality rate associated with this form of mediastinitis is high, reaching figures of 42.8% of all affected patients, often times due to the difficulty in making an early diagnosis, since dysphagia, dyspnoea, swelling of the neck and crepitation are all late signs of the condition (10-13).

#### *Necrotising Fasciitis of the Head and Neck*

Necrotising fasciitis of the head and neck is a multimicrobial, uncommon soft tissue infection that spreads very quickly.

It is characterised by the formation of large necrotic lesions and gas formation, located in the subcutaneous cell tissue and in the superficial fascia. As the disease progresses, muscle and skin involvement develops, giving rise to myonecrosis and spots in the area as a consequence of the feeder vessels that pass through the infected fascias.

If the necrotising fasciitis does not receive surgical care, generalised toxicity occurs with multisystem organ failure (14).

Necrotising fasciitis is a rare, but potentially fatal disease that occurs predominantly in the limbs and abdominal wall following trauma or surgery and less commonly in the head and neck. Dentists must be aware that it exists and know how to detect it, because dental infections comprise the most frequent cause of the illness in the head, although it can also be due to pharyngeal infections. Umeda *et al* (14) presented nine cases and conducted

a review of the English literature. They were able to record 125 cases of the disease that were due to odontogenic causes and listed periapical infection of the mandible molars as the most common origin.

Immunosuppressed states of peripheral vascular disease and diabetes *mellitus* have also been reported to be predisposing factors, although the illness has also been detected in healthy patients (15, 16).

Aerobic microorganisms, particularly Group A  $\alpha$ -haemolytic streptococci and *Staphylococcus*, were initially considered to be the causal agents in necrotising fasciitis. It was later demonstrated that the strict anaerobes played a very important role, representing a mixed or synergistic infection. Microorganisms of the *Bacteroides* genus, *Proteus*, coli forms and *Peptostreptococcus* have been isolated, as have been *Enterobacter* and *Pseudomonas* (14-16).

The fulminating nature of the necrotic process is the result of a symbiotic relationship between both types of bacteria, with an alteration of the oxygen reduction potential and a microenvironment that fosters the growth of anaerobic bacteria. Bacterial enzymes and cell wall components play an essential role in local tissue destruction, dissemination of the infection and in systemic toxicity (14-19).

The initial clinical signs and symptoms are non-specific, appearing under the guise of a dental infection with soft tissue involvement and that then progresses, producing gangrene of the subcutaneous cell tissue and muscular aponeurosis, leading to increased swelling.

There may be intense pain at the onset of the disease, whereas during the course of illness, paraesthesia or even anaesthesia may develop in the affected area as a result of nerve involvement. As the necrotising fasciitis evolves, the skin is affected, it turns purple or dark with poorly defined edges. Vesicles later appear with a foul-smelling, purulent exudate.

Cutaneous necrosis is detected around the fourth or fifth day (17). Over time, the necrotic tissue begins to separate with suppuration (approximately on the eighth day). If the necrotising process continues to spread, it involves the neighbouring tissues and provokes local or systemic complications, such as neck organ involvement, pneumonia, pulmonary abscess, vascular erosion, venous thrombosis and cranial neuropathies (17).

The individual's health in general is affected with fever, crepitation and systemic manifestations of sepsis.

Computerised axial tomography and magnetic resonance are the most useful imaging studies for early diagnosis of necrotising fasciitis, detecting gas in the soft tissues and in the deep spaces of the neck (14, 18).

#### Treatment

In these patients, the disease must be recognised very quickly. This is a difficult task due to the non-specific nature of the clinical debut. It is not hard to confuse necrotising fasciitis with cellulitis of dental origin, erysipelas and with gangrenous necrosis due to *clostridium*.

Treatment is based on antibiotic therapy, whatever dental treatment is required and surgical drainage of the lesion. Initially, broad-spectrum antibiotics are administered intravenously and

are aimed at eliminating the causative microorganisms of the odontogenic infections. These antibiotics can be subsequently modified, once the culture results and antibiogram are obtained. Rapaport proposes intravenous administration of high-dose penicillin (clindamycin or chloramphenicol and gentamycin) (15). Immediate surgical treatment is obligatory, with incisions and drainages, in addition to vigorous debridement of the fascias, subcutaneous tissue, muscles and necrotic skin, requiring general anaesthesia in most cases. It is important that the airways be maintained open, since they may be compromised as a result of the oedema and necrosis produced by the necrotising fasciitis. Intubation is difficult in these patients and tracheotomy is often needed (14, 18).

The reported mortality rate (40%) associated with necrotising fasciitis is high (17). Amongst the factors that influence mortality rates Umeda *et al* (14) underscored the presence of associated diseases that compromised the patient's general health, with a greater correlation for diabetes and alcohol abuse.

Other associated factors include the time elapsed between hospital admission and surgery, with lower mortality rates in those patients who underwent surgery during the first 24 hours, and when mediastinitis presented as a complication of the disease. No other clinical factors such as age, gender, anaesthesia, airway management and the number of debridements performed were seen to influence prognosis. For other authors (14), the most determinant factors are the presence of shock and underlying malignant disease.

## DISTANT SPREAD

Distant spread can occur by means of the bloodstream, essentially via the internal jugular vein in the same direction as the blood flow. Cardiac colonisation can result, leading to bacterial endocarditis, although the disease may be seeded in practically any organ.

It can also follow a retrograde pathway towards the cavernous sinus of the skull, establishing thrombophlebitis at some point in the facial venous system. A septic thrombus is formed, replete with microorganisms, which can then spread to distant areas, causing the much-feared neurological complications, such as thrombosis of the cavernous sinus, encephalic abscesses and meningitis (1, 2).

### *Thrombosis of the Cavernous Sinus*

When a thrombus is formed at some point in the facial venous system, it can undergo retrograde spread towards the cavernous sinus, giving rise to thrombosis.

It has been estimated that 7% of all cases of thrombosis of the cavernous sinus are of dental origin. Thrombosis of the lateral sinus is less common, although it too, can occur. The infection begins with unilateral involvement, but can develop bilaterally through the circular sinus (1, 2).

The first symptoms to appear are eye pain, sensitivity of the eyeball to pressure and signs of severe toxic infection (symptoms such as high fever, chills, tachycardia and sweating). Subsequently, the venous obstruction produces palpebral oedema,

ptosis, tearing of the eye, kemosis and retinal bleeding. When the process progresses further, the cranial pairs are also affected, producing ophthalmoplegia and palpebral ptosis; corneal reflexes are decreased or absent all together, and mydriasis resulting from the involvement of cranial pairs III, IV, of the ophthalmic branch of the V, VI and of the carotid sympathetic plexus also occur (1, 2). The organisms that have been identified as causal agents are *Streptococcus*, *Staphylococcus* and gram-negative bacteria.

### *Cerebral Abscess*

Cerebral abscesses may be the consequence of cavernous sinus thrombophlebitis, but they can also be due to septic metastasis. Brain abscesses have been associated with oral manipulations such as dental extractions, dental and periodontal surgery, the injection of local anaesthetics or dental prophylaxis, which suggests that the mechanism responsible for producing septicaemia is not so critical as the host response is (20). There has been an increase in the incidence of brain abscesses in immunocompromised patients, in both transplant recipients, as well as in AIDS patients.

Brain abscesses are rare, with a prevalence of 1 per 100,000 inhabitants and a mortality rate of 0-24%.

They consist of localized suppurative areas inside the cerebral parenchyma, preferentially located in the temporal lobe, followed by the cerebellum. They can occur following brain trauma, after surgery or they may be secondary to septic infection located anywhere in the body that can disseminate by means of direct spread or via the bloodstream, as seen in odontogenic infections (20) (Figures 1-4).

The agents that will be isolated from samples of brain abscess contents will depend on the source of infection; when the cause is dental, *Streptococcus viridans*, *Bacteroides*, *Actinobacillus actinomycetemcomitans* have all been isolated (1, 2).

### *Clinical Presentation*

Clinical signs will necessarily depend on the location of the infectious site in the brain, but the common symptomatology results from elevated intracranial pressure, with intense headache, nausea and projectile vomiting.

The brain becomes irritated and convulsions, aphasia, paraes- thetic crises and changes in character and behaviour all occur when the frontal lobe is involved. The patient may also present temporal-spatial disorientation, etc.

Diagnosis is confirmed by means of a CT scan, checking papil- lary stasis with the ophthalmoscope.

### *Treatment*

Treatment focuses on antibiotics and anti-inflammatory drugs, as well as on surgical drainage (2) (Figures 1-4).

### *Meningitis*

Meningitis is the most commonly occurring neurological complication, albeit it is rare. It may derive from metastatic spread or it may be due to nearby thrombophlebitis.

Clinically it debuts with intense headache, mental confusion, irritability or stupor, high fever with chills, vomiting and stiff neck (+ Brudzinski's sign). Diagnosis is based on cerebrospinal



fluid analysis, obtaining a cloudy or purulent opalescent fluid on spinal tap. Upon examination of the CSF, polymorphonuclear leukocytes are detected, as well as elevated protein levels and decreased glucose levels. Proper culture will determine the causative germ (1, 2).

These neurological complications require hospital care and are associated with a grim prognosis. Some authors recommend initiating treatment with chloramphenicol 4 g/ day IV because of its broad spectrum of activity, associated with penicillin G at a dose of 24 million units/ day I.V., while the microorganism is being identified and its sensitivity profile is being determined; the maintenance of hydroelectrolytic balance is also recommended in addition to controlling cerebral oedema and preventing collapse and shock (1, 2).

## BIBLIOGRAFIA/REFERENCES

1. Gay Escoda C, Berini Aytés L. Vías de propagación de la infección odontogénica. En: Cosme Gay Escoda, Leonardo Berini Aytés, eds. Cirugía bucal. Madrid: Ediciones Ergón; 1999. p. 623-43.
2. Laskin DM. Oral and maxillofacial surgery. Volumen II. Sant Louis: Mosby; 1985. p. 219-52.
3. Bascones Martínez A, Manso Platero FJ. Infecciones orofaciales. Diagnóstico y tratamiento. Madrid: Ediciones Avances Médico-Dentales; 1994. p. 29-85.
4. Dugan MJ, Lazow SK, Beger JR. Thoracic empyema resulting from direct extension of Ludwig's angina: a case report. *J Oral Maxillofac Surg* 1998;56:968-71.
5. Fischmann GE, Graham BS. Ludwig's angina resulting from the infection of an oral malignancy. *J Oral Maxillofac Surg* 1985;43:795-6.
6. Har-El G, Arostey JH, Shaha A, Lucente FE. Changing trends in deep neck abscess: A retrospective study of 110 patients. *Oral Surg Oral Med Oral Pathol* 1994;77:446-50.
7. Kurien M, Mathew J, Job A, Zacharia N. Ludwig's angina. *Clin Otolaryngol* 1997;22:263-5.
8. Har-El G. In reply to letters to the editor: Tracheotomy for Ludwig's angina. *Oral Surg Oral Pathol Oral Med* 1994;78:414-5.
9. Cardona F, Carbonell E, Lloria de Miguel E. Infecciones bacterianas de origen odontogénico. En: Liébana Ureña J, Bagán Sebastián JV, eds. Terapéutica antimicrobiana en odontoestomatología. Madrid: Smithkline Beecham; 1996. p. 248-73.
10. Rubin MM, Cozzi GM. Fatal necrotizing mediastinitis as a complication of an odontogenic infection. *J Oral Maxillofac Surg* 1987;45:529-33.
11. Steiner M, Grau MJ, Wilson DL, Snow NJ. Odontogenic infection leading to cervical emphysema and fatal mediastinitis. *J Oral Maxillofac Surg* 1982;40:600-4.
12. Zachariades N, Mezitis M, Stavrinidis P, Konsolaki-Agouridakis E. Mediastinitis, thoracic empyema, and pericarditis as complications of a dental abscess: report of a case. *J Oral Maxillofac Surg* 1988;46:493-5.
13. Musgrove BT, Malden NJ. Mediastinitis and pericarditis caused by dental infection. *Br J Oral Maxillofac Surg* 1989;27:423-8.
14. Umeda M, Minamikawa T, Komatsubara H, Shibuya Y, Yokoo S, Komori T. Necrotizing fasciitis caused by dental infection: a retrospective analysis of 9 cases and a review of the literature. *Oral Surg Oral Med Oral Pathol Oral Radiol Endod* 2003;95:283-90.
15. Rapoport Y, Himelfarb MZ, Zikk D, Bloom J. Cervical necrotizing fasciitis of odontogenic origin. *Oral Surg Oral Med Oral Pathol* 1991;72:15-8.
16. Chidzonga MM. Necrotizing fasciitis of the cervical region in an AIDS patient: report of a case. *J Oral Maxillofac Surg* 1996;54:638-40.
17. Roberson JB, Harper JL, Jauch EC. Mortality associated with cervicofacial necrotizing fasciitis. *Oral Surg Oral Med Oral Pathol Oral Radiol Endod* 1996;82:264-7.
18. Whitesides L, Cotto-Cumba C, Myers RA. Cervical necrotizing fasciitis of odontogenic origin: a case report and review of 12 cases. *J Oral Maxillofac Surg* 2000;58:144-51.
19. Steell A. An usual case of necrotising fasciitis. *Br J Oral Maxillofac Surg* 1987;25:328-33.
20. Corson MA, Postlethwaite KP, Seymour RA. Are dental infections a cause of brain abscess? Case report and review of the literature. *Oral Dis* 2001;7:61-5.